



## ROTATORENMANSCHETTE

Die sogenannte Rotatorenmanschette, die vom Schulterblatt zum Oberarmkopf zieht, besteht aus vier verschiedenen Sehnen. Sie setzt dort in Form einer Sehnenplatte an. Die Rotatorenmanschette ist für die Stabilisierung der Schulter, die Innen- und Außenrotation sowie für das seitliche Abspreizen des Armes verantwortlich.

### Rotatorenmanschettenriss, -schaden

Sehnenverschleiss ist die häufigste Ursache für Schäden der Rotatorenmanschette. Mit zunehmendem Alter nehmen diese Schäden zu. Die Beschwerden werden meist von Bagateltraumen ausgelöst. Allerdings können auch Unfälle (Sport- oder Arbeitsunfälle) die Ursache sein. Schulterluxationen können die Manschette ebenfalls verletzen. Die Supraspinatussehne ist am häufigsten betroffen. Das Reißen der Sehne spüren die Patienten bei traumatischen Ereignissen deutlich und ist von starken Schmerzen begleitet. Der Arm kann meist nicht mehr seitlich abgehoben werden. In der Folgezeit klagen die Patienten über Schmerzen in Ruhe und bei Nacht. Bei größeren Rissen verspüren sie einen deutlichen Kraftverlust. Bei jungen oder bei sportlich ambitionierten Patienten ist eine operative Rekonstruktion der gerissenen Manschette frühzeitig notwendig. Bei älteren Patienten sollte erst nach erfolgloser konservativer Therapie über 3 Monate ein operativer Eingriff geplant werden. Besteht zusätzlich zur Verletzung der Rotatorenmanschette eine Schultersteife, dann sollte die Beweglichkeit der Schulter vor der Operation durch intensive Krankengymnastik verbessert werden.

### Operationstechnik

Das Ziel der Operation ist es, die gerissenen Sehnenstrukturen am Oberarmkopf zu befestigen, um eine normale Kraftübertragung zu gewährleisten. Zusätzlich müssen entzündliche Strukturen und schmerzverursachende knöcherne Spornbildungen beseitigt werden. Dies kann bei kleinen Einrissen auf arthroskopischem Weg erfolgen.

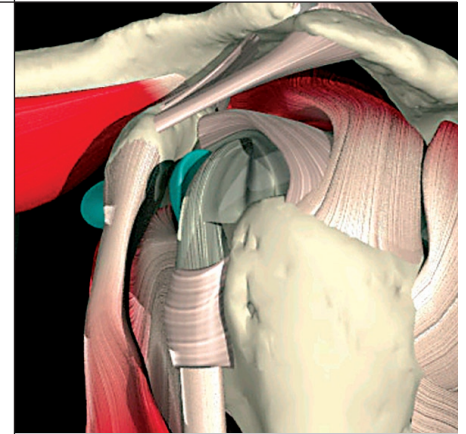
In den häufigsten Fällen ist eine offene Operation notwendig. Über einen kleinen Hautschnitt an der Oberarmvorderseite werden die gerissenen Sehnen dargestellt, mobilisiert und mit speziellen Knochenankern am Oberarmkopf befestigt. Zusätzlich wird der Gleitraum der Sehne unter dem Schulterdach erweitert (Acromioplastik), um die Sehnennaht nicht zu gefährden.

### lange Bizepssehne Riss, Degeneration

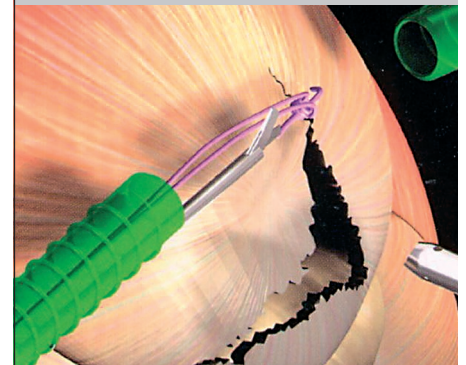
Die lange Bizepssehne ist mit für die Vorwärtshebung des Armes verantwortlich. Aufgrund ihres komplizierten Verlaufs kommt es häufig zu Entzündungen oder Verletzungen. Häufig finden wir unfallbedingte Abrisse der Sehne am Oberrand der Gelenkpfanne (sog. SLAP Läsionen), in diesen Fällen ist eine arthroskopische Refixation nötig. Bei chronischer Sehnenentzündung oder Teileinrissen der Sehne kann die vollständige Durchtrennung der Sehne (Bizepssehnenotomie) hilfreich sein.

### Rehabilitation

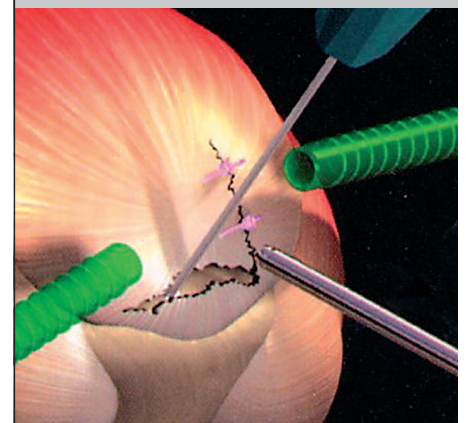
Eine Ruhigstellung nach der Operation ist nur für wenige Tage notwendig. Die Rehabilitation ist sehr langwierig (ca. 3-6 Monate) und muss konsequent durchgeführt werden. Eine frühe Mobilisierung ist unbedingt erforderlich, um Verklebungen zu vermeiden. Überkopftätigkeiten sollten für 6-8 Wochen vermieden werden. Die Prognose ist als gut zu bezeichnen.



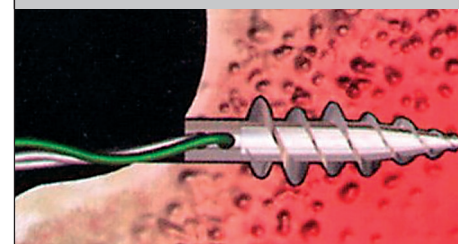
Muskeln und Sehnen der Rotatorenmanschette  
linke Schulter (seitliche Ansicht)



Rotatorenmanschettenriss  
Längs- und Querriss des oberen Grätenmuskels  
(= Supraspinatussehne)



Naht der gerissenen Rotatorenmanschette



Fixierung der gerissenen Sehne am  
Oberarmkopf mit Knochenankern